

## MEDICINA PARA TODOS Muy cara

Escrito por Dr. Hernán E. Chavarría A.  
Lunes, 30 de Diciembre de 2019 14:45

---



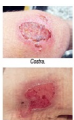## MEDICINA PARA TODOS

### Muy cara

*Dr. Hernán E. Chavarría A.*

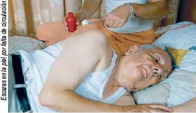En México hace muchos años, para asustar a los niños les decían que “se los iba a llevar el *robachicos*”, en otras partes del mundo se hablaba “*del hombre del saco*”, o “*del monstruo del armario*”, el caso era crear miedo a algo inexistente pero que sonaba muy, muy feo.

Algo así pero muy real existe en los hospitales, su sólo nombre hace temblar a médicos y enfermeras, en especial en las áreas de cuidados intensivos... tengan miedo, mucho miedo, de *las escaras*...



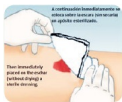
## LARGO

**EL TÉRMINO** no designa a una enfermedad específica, es un signo clínico que se manifiesta con una porción de tejido necrosado en la piel, el tejido subcutáneo o la mucosa, secundario a un evento o agresión previa. Así, su origen es muy variado: por presión continua sobre una zona del cuerpo, falta de circulación arterial, infección de heridas o picaduras de insectos con bacterias como estreptococos o clostridios, inflamación por radiación (solar o de otro tipo), dermatosis irritativa, quemaduras con calor o corrosivos, acné, y un muy largo etcétera.



### VALOR.

**EN CIERTAS** enfermedades, como la *fiebre botonosa mediterránea* por *Rickettsia* transmitida por garrapata, aparece fiebre y una pequeña escara única en el punto de la picadura cuya aparición es de gran valor diagnóstico, lo mismo sucede con el carbunco o ántrax. Tras la aplicación de ciertos medios dermatológicos, como el nitrógeno líquido usado para tratar la queratosis actínica, se forman escaras de forma intencionada.



### HUESO.

**ESTAS LESIONES** son de diferentes tamaños, oscilando desde unos milímetros a decenas de centímetros de diámetro. Formadas por tejido necrótico (muerto), adoptan un aspecto redondeado, de color negruzco y bordes definidos. Puede existir una lesión única o múltiple.

Su gravedad varía, dependiendo de la causa, extensión, profundidad y el número de lesiones.

Son frecuentes en zonas de la piel que cubren salientes óseas en el cuerpo o cualquiera que sufra presión externa prolongada, como la espalda, región sacra y talones, por lo que son características de enfermos encamados durante periodos largos. Cuando este tejido necrosado se cae o se extirpa deja una úlcera, que en este caso se denomina *úlceras por presión* o *de decúbito*, que puede ser tan honda como para llegar hasta el hueso.

### PREVENIR.

**COMO SE DIJO**, estas lesiones aparecen más en personas que no se mueven, como un paciente postrado en casa o en un hospital, pueden evitarse usando colchón anti-escaras, en México es común el uso de “zaleas” o “borregas” que son pieles curtidas de oveja, y también colchón de agua o de aire; además, en estos casos son fundamentales las medidas preventivas adicionales, como los cambios posturales cada dos horas y el masaje para estimular la circulación en los puntos de presión excesiva involucrados. Las escaras complicadas pueden representar la muerte para pacientes con movilidad limitada como los lesionados medulares, con eventos vasculares cerebrales y en general cualquier patología que implique parálisis o capacidad mínima para el movimiento. Estas lesiones son las principales culpables e inicio, de las catastróficas amputaciones en el paciente diabético, que si además es *nefrópata* y está en hemodiálisis, es casi imposible de tratar sin hacerle aún más daño.

### ANTIBIOTICO.

**EL TRATAMIENTO** es muy diverso dependiendo de la causa, extensión y profundidad. Si por lo demás el tejido que las rodea está sano, las escaras tienden a limitarse de manera más o menos activa y cierran de forma natural cuando son pequeñas.

En ocasiones se realizan tratamientos locales para acelerar su cierre (curaciones, cremas, rayos U.V., láser, etc.), pero si son muy profundas, a veces es preciso recurrir a la cirugía e incluso injertos para cerrar la lesión. En el medio hospitalario es común el tratamiento antibiótico concomitante, porque es frecuente que existan infecciones que complican el proceso.

## **NIÑOS**

**DEBE DISTINGUIRSE** la escara de la costra simple en la superficie de la piel, esta es la desecación de sangre o exudados, sobre una lesión cutánea leve como una erosión (*raspón*), ampolla o úlcera pequeña, que son las que en otra época adornaban las rodillas de la mayoría de los niños. Así pues, reitero que la prevención es indispensable, porque aunque no nos guste, una escara, a la larga *es muy cara*

.